



# LESIONES DE LOS MENISCOS

## ANATOMÍA

Forma, Vascularización, Regiones, Inervación  
Microscopía. Células, fibrocondrocitos.  
Fibrocartílago. Colágeno tipo I (98%).  
Condroitínsulfato es el glicosaminoglicano  
predominante.

FUNCIÓN. Depende de su estado anatómico y funcional.

- ⇒ 40-50% de la carga.
- ⇒ Estabilizadores secundarios.

## SIGNOS Y SÍNTOMAS

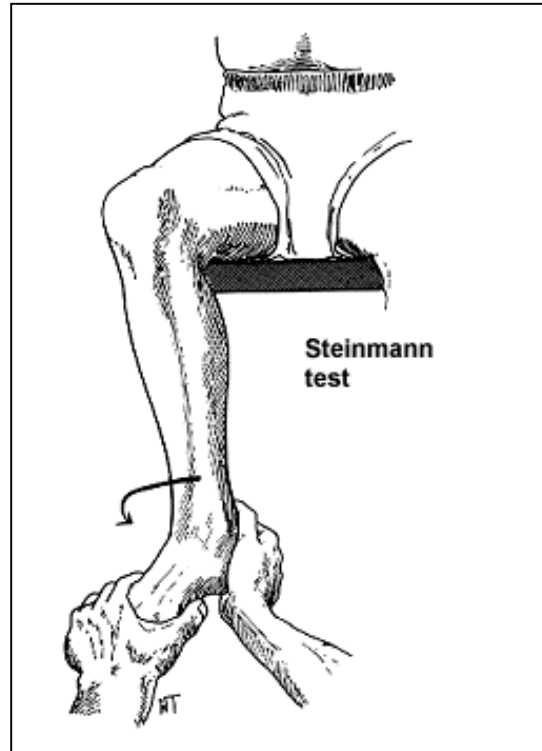
- ⊗ Mecanismo de giro (asociación a otras lesiones)
- ⊗ Hemartros tras 6 horas. Reacción sinovial.
- ⊗ Bloqueo articular
- ⊗ Lesiones crónicas.



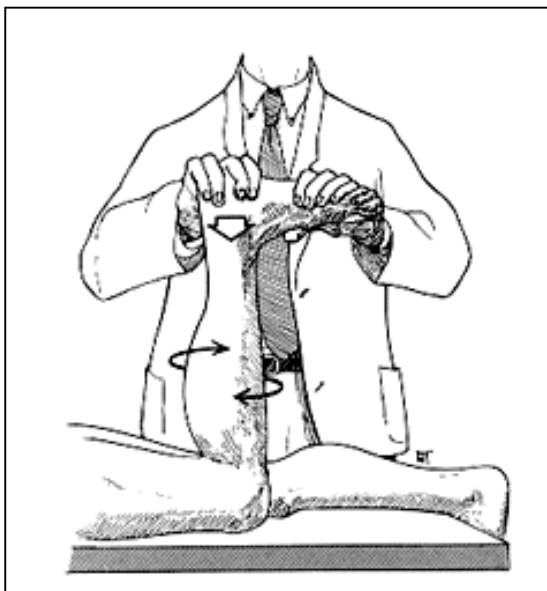
## MANIOBRAS ESPECÍFICAS

Intentan evidenciar dolor en el punto que se pone bajo tensión. NO SON PATOGNOMÓNICOS.

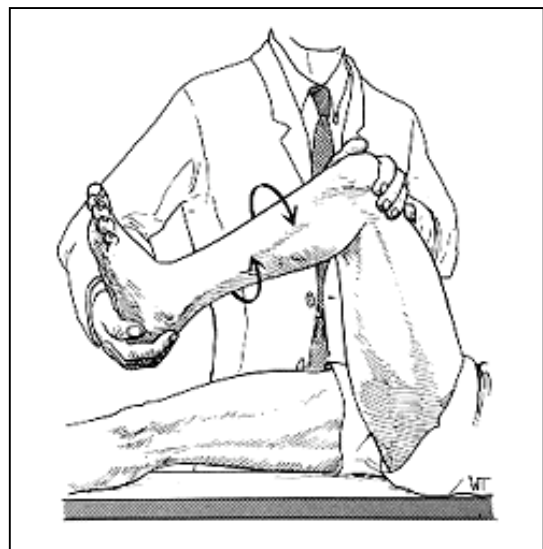
- # Steinmann I y II
- # Bragard
- # Böhler
- # Payr
- # Merke
- # Apley
- # Fouchet
- # McMurray



Test de Apley



Test de McMurray





## ESTUDIO DE IMAGEN

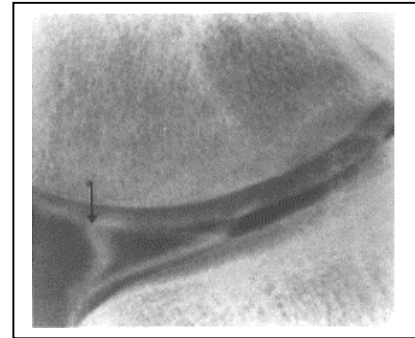
✓ Simples. Cambios degenerativos acompañantes

✓ Artrografía. Depende:

✓ Habilidad,

✓ Menisco lesionado,

✓ Lesiones cartilagosas.



Invasividad. Molestias.

Irrradiación.

✓ MRI. No invasivo. No radiaciones ionizantes.

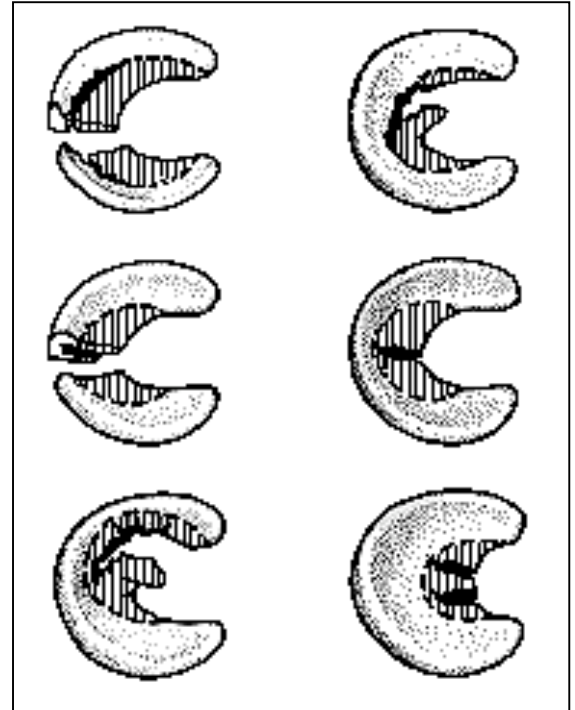
Learning curve. 90% sensibilidad.

✓ Grados I, II y III.



## CLASIFICACIÓN-TRATAMIENTO.

- Longitudinal.
- Radial. 1/3 medio del m. lateral. Asociación a lesiones ligamentosas. Quiste meniscal.
- Asa de cubo. Jóvenes. Asociación a otras lesiones. Predominio en lado medial. Rodilla bloqueada.
- Pico de loro. Progresión de longitudinal y radial.
- Degenerativa.
- Rotura en libro. Más frecuente. Asociada a quiste meniscal.
- Menisco discoideo
- Crónicas. Cambios degenerativos articulares.





## TRATAMIENTO

Tetrada de Fairbank.

→ Resección. Parcial. Total.

→ Sutura. Longitudinales. 3 mm desde la periferia.  
8 semanas. Menos de 4 cms.

→ Coágulo de fibrina.

→ No tratamiento: Periféricas, <1 cm No desplazadas, parciales. No desplazables más de 3 mm.

→ Inestables, <1 cm, Inestables?

→ Inestables >1 cm, Sutura.

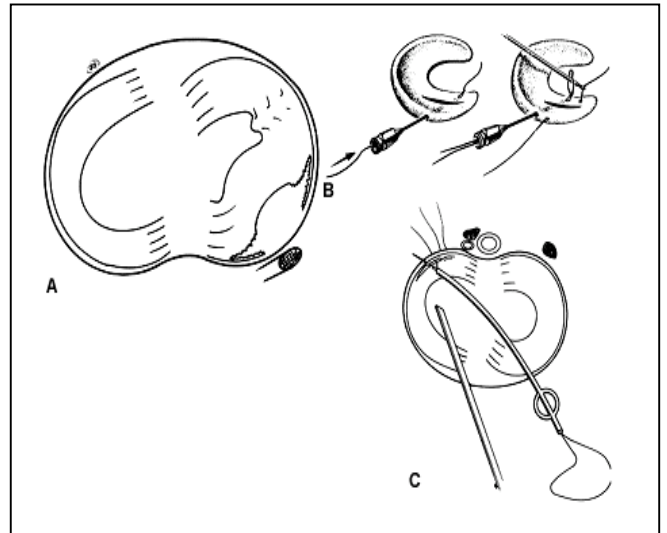
→ Resultados:

Resección: 93% OK

Sutura: 33-63% OK. Dependiendo de amplitud

→ 2-4 cms 63% OK

→ 4 cms. 33% OK.



**Complicaciones de la sutura meniscal:14%.**

✓ Si asociada a lesión ligamentosa: 20%.

✓ Nervios safeno, peroneo.

✓ Vasos poplíteos

✓ Infecciones superficiales y profundas.



✓ Reoperaciones 8%, sin contar fallos en la reparación.

## RECUPERACIÓN

Meniscectomías simples.

Suturas meniscales. 4-6 semanas sin carga.

## COMPLICACIONES

- Infección. 0.5%
- Lesiones vasculares
- Lesiones nerviosas. 0.1%
- Sinovitis
- Hidrartros de repetición.
- DSR de Südeck.

## PRONÓSTICO

Depende de:

- Habilidad del cirujano
- Lesiones concomitantes.
- Patología asociada
- Cambios degenerativos artrósicos



➔ Insuficiencia ligamentosa

➔ Sexo. Femenino. 70%.