TÉCNICA QUIRÚRGICA PARA LA RECONSTRUCCIÓN DEL L.C.A.

H-T-H

Dr. Emilio L. Juan García
Cirugía Ortopédica y Traumatología

("Para la instrumentista, que demostrando su buen hacer , muestra interés por lo que está haciendo")

La técnica descrita a continuación para reconstrucción del ligamento cruzado anterior usa un injerto autólogo hueso-tendón-hueso.

El procedimiento se efectúa de forma reglada como una cirugía de estancia corta. Las incisiones resultantes son pequeñas y cosméticamente aceptables y la cirugía se completa en poco más de 1 hora, en tiempo de torniquete.

El cirujano puede efectuar una artroscopia diagnóstica previa, que no le compromete a efectuar la reconstrucción del L.C.A. hasta que no se confirme su indicación por los hallazgos artroscópicos.

La técnica facilita de una forma simple y precisa la localización de la isometría así como de la disposición de los túneles y la colocación del injerto.

La técnica proporciona asimismo una fijación inmediata, fiable y reproducible, lo que permite la obtención de un rango de movilidad precoz y agresivo, y una capacidad de carga sin pérdida de fijación.

Una vez que el paciente está anestesiado, se explora la rodilla comprobando la estabilidad con las maniobras de Lachman y el pívot-shift (o equivalentes). También debe explorarse la estabilidad posterior y la lateral. Los hallazgos de la exploración de deben consignar en el protocolo quirúrgico.

www.larodilla.es

Preparación y colocación del paciente.

El paciente se coloca en decúbito supino en la mesa operatoria, con ambas rodillas en flexión (piernas colgando), y el muslo del lado afecto elevado. Usamos un tope lateral en el muslo (para evitar que el soporte de muslo para artroscopia interfiera con la salida del pasador). Isquemia con un manguito neumático colocado tan alto como sea posible en la extremidad afecta.

Cuando se emplea una técnica de fijación femoral exterior-interior, el soporte de pierna debe dejar libre el lado lateral del muslo para dejar el espacio necesario al destornillador. En caso de emplear una fijación femoral interior-exterior no resulta relevante la posición del soporte de la pierna.

Usamos siempre profilaxis antibiótica por vía intravenosa previamente al inflado del torniquete.

Y también profilaxis antitrombótica con heparina de bajo peso molecular.

Plastia de la escotadura intercondílea.

Se puede efectuar una artroscopia diagnóstica para confirmar la lesión del L.C.A. y la indicación del tratamiento. Usamos los portales habituales: VIRE para la óptica, y VIRI para la instrumentación. La colocación de la vía de entrada medial es crítica para la colocación subsiguiente de la guía tibial. Una vía de entrada efectuada demasiado alta no permitirá una colocación adecuada de la guía, y una vía de entrada muy baja interferirá con el menisco. La vía de entrada medial debe situarse en una posición inmediatamente superior al menisco medial y no debería atravesar ninguna porción del tendón patelar. En este momento pueden efectuarse otros procedimientos necesarios, como meniscectomía, reparación meniscal, extracción de cuerpos libres, comprobación del estado de los cartílagos articulares y desbridamiento de desgarros del L.C.A. Estos procedimientos pueden efectuarse sin torniquete, para así, disponer de tiempo suficiente durante el procedimiento de reconstrucción del L.C.A.

Una vez inflado el manguito de isquemia, efectúe la plastia intercondílea mediante material artroscópico motorizado de alta velocidad. Utilizamos un terminal de motor *"full radius" (a 800 - 1200 r.p.m.) o un vaporizador* para limpiar las partes blandas; hay que eliminar toda la sinovial que pueda interponerse delante de la óptica y las partes blandas que rellenan la escotadura, cuidando de respetar el ligamento cruzado posterior. A veces, el L.C.A. roto queda "apoyado" sobre el L.C.P. produciéndose adherencias entre la sinovial de ambos; en este caso la eliminación del muñón del L.C.A. con motor debe ser cuidadosa. Con el mismo terminal se deberán eliminar los muñones remanentes del L.C.A., tanto en la inserción femoral como en la tibial. La eliminación lo más completa posible es importante para prevenir el síndrome cíclope. Si el muñón del ligamento es muy grande se puede reducir primero con una pinza de básquet o tijera artroscópica. Para facilitar el resto del procedimiento es importante que el interior de la escotadura (sobre todo el cóndilo externo y techo) queden bien limpios de partes blandas, para poder apreciar las referencias óseas.

www.larodilla.es

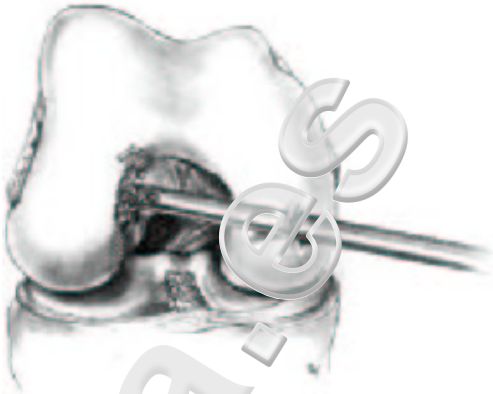

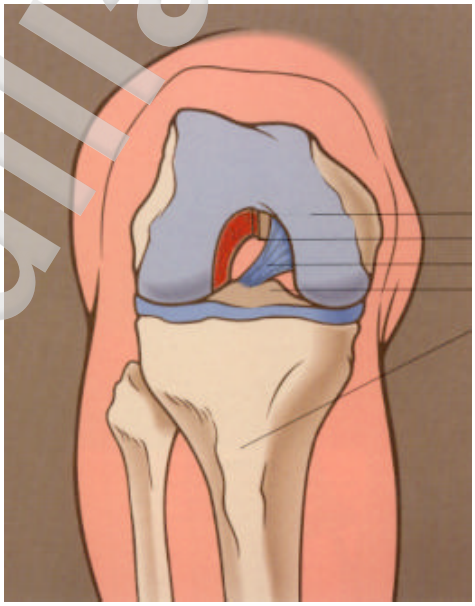

A continuación, cambiamos el terminal del motor artroscópico por otro más agresivo (como el "*turbo-abrader", fresa esférica de hueso o el "acromionicer*") y se procede a la ampliación de la escotadura ósea . Debe conseguirse una escotadura con una anchura de, al menos, 2 cm. (lo que supone resecar 3-4 mm. en la parte más anterior) y debe ser lo suficientemente posterior como para llegar a la cortical femoral pósterolateral, sin afectarla. Esto asegura una colocación adecuada del injerto, y la subsiguiente isometría.

Por delante, la escotadura la plastia debe extenderse hasta la línea media del techo. Al progresar hacia atrás, sobre la cara medial del cóndilo femoral externo, la profundidad de la resección ósea debe ser decreciente de modo que, al llegar a la cortical pósterolateral, no haya resección ósea.

A veces se halla un pequeño saliente en la pared interna del cóndilo externo que impide ver con claridad el punto over-the-top. La resección de este saliente con la fresa permite apreciar bien la llegada del gancho palpador hasta el punto en que habremos de colocar la plastia en el fémur.

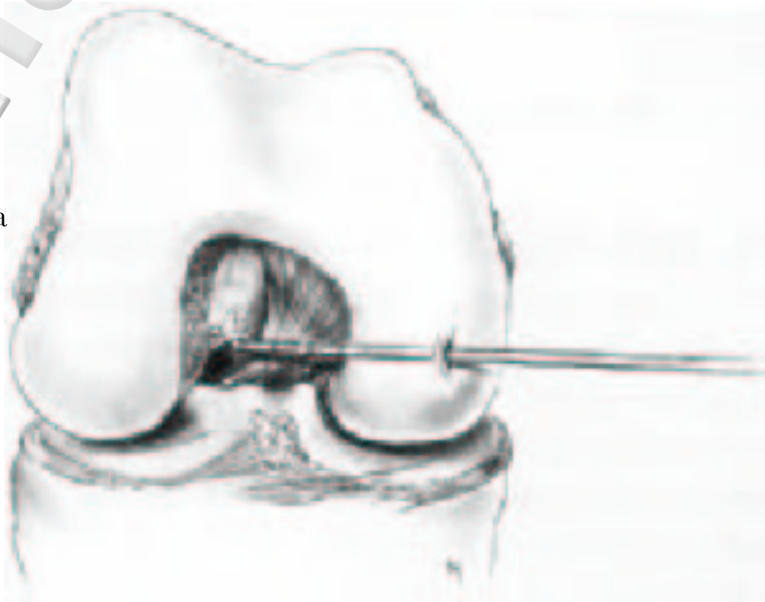

www.larodilla.es

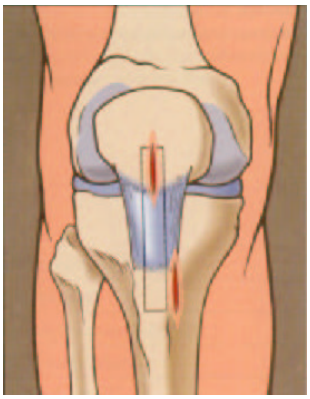

Obtención y preparación del injerto de tendón patelar:

Incisión longitudinal (bisturí de pied de 23-24) en la línea media extendida desde la mitad de la rótula hasta la tuberosidad tibial anterior. Disección cuidadosa del tendón conservando el paratenon. Llevando manualmente la rótula en dirección distal y separando la piel, se puede hacer una incisión más reducida.

Las incisiones verticales son mas cosméticas producen menos dolor y reducen la incidencia de artrofibrosis.

Medir la anchura del tendón rotuliano comprobando que al menos tenga 30 mm. Si la anchura es menor, el tamaño del injerto extraído debe limitarse a un tercio de la anchura del tendón.

Para obtener los bloques óseos usamos las *plantillas guía rectangulares para extracción del injerto*; estas plantillas permiten efectuar unos cortes laterales precisos con una oblicuidad de 45°. El bloque óseo patelar se extrae con la plantilla guía rectangular *de 9 a 11 mm*., y el bloque óseo tibial con la plantilla de *9-10 mm*.

Comenzamos por el lado patelar, centrando la plantilla guía rectangular sobre la mitad distal de la rótula. Fijarla al hueso mediante los *dos pines roscados con tope* de profundidad al efecto. Colocar *primero el pin más corto*; el pin largo se usa en segundo lugar para evitar que el portabrocas choque con el pin ya colocado. Los cortes óseos se efectúan con un *minimotor* al que se adapta la *hoja de sierra* para la plantilla guía de extracción del injerto; se trata de una pequeña hoja que lleva incorporado un tope de profundidad de corte. Efectuar primero los cortes laterales y luego el corte superior. Retirar los pines con la pistola, y la plantilla guía. Con un *pequeño escoplo (AO de 10 mm y monobloque de 10mm y menor)* se profundizan un poco los cortes, si es preciso, y se extrae el bloque óseo apalancando cuidadosamente.

Con el cauterio se puede marcar el tercio medio del tendón a ser extraído, prolongando los límites del bloque óseo ya extraído. Con esta referencia, se coloca en la tuberosidad tibial, del mismo modo descrito antes, la plantilla guía rectangular de 9-10 mm. y se extrae el segundo bloque óseo.

Finalmente, se hacen las dos incisiones paralelas, con bisturí, sobre el tercio medio del tendón rotuliano. Hay que tratar de profundizar el corte en todo el espesor del tendón desde el principio, de otro modo, el corte en capas puede dar lugar a cambios en la anchura de la plastia según se profundiza.

También hay que cuidar de no lesionar el Hoffa ni la cápsula anterior de la articulación (para lo que es útil vaciar el agua de lavado artroscópico de la articulación y evitar que la cápsula esté abombada y a presión).

www.larodilla.es

Rebajar las aristas resultantes en el defecto patelar con una fresa de alta velocidad. Rellenar el defecto patelar con astillas óseas obtenidas de los bloques óseos. *Cerrar el paratenon sin tensión con puntos sueltos de sutura reabsorbible*. No se debe cerrar el defecto del tendón patelar porque esto produciría su acortamiento con el consiguiente síndrome de patela ínfera-artrofibrosis.

En la mesa auxiliar prepare el injerto moldeando los bloques óseos, de sección triangular hasta conseguir una sección trapezoidal. Para ello, cortar la arista de hueso esponjoso con *tijeras, gubia, zizalla*.

Pasar cada extremo del injerto a través de los *túneles calibradores* en la guía de perforación del bloque óseo para asegurar un paso fácil a través de los túneles óseos de calibre adecuado.

La plastia deberá pasar con libertad por el túnel calibrador correspondiente. Si no es así, se modelan los bloques óseos con la pinza gubia.

Aprovechar ahora para medir la longitud total del injerto (por término medio, el componente ligamentoso mide 90-100 mm.) y la longitud de cada bloque óseo (de media, 20 mm. el bloque patelar y 25 mm. el tibial) con la escala existente en la guía de perforación del bloque óseo.

Colocar una *sutura gruesa* en cada orificio del bloque de menor diámetro (tibial). Para evitar que se enreden los hilos en el momento de extraerlos al final de la intervención, usamos un hilo de diferente color para cada orificio del bloque óseo tibial, generalmente *vicryl nº 2 y dexon o seda nº 2*. Estas suturas deben ser bien largas. En los orificios del bloque óseo mayor (patelar) se pasan sendos hilos de alambre flexible o igualmente hilos largos y gruesos a poder ser de distinto color.

Finalmente, en el extremo del tendón correspondiente al bloque óseo menor (tibial) hay que colocar una referencia que permitirá ver por artroscopia donde se halla el límite óseo de la plastia (así se evitará que parte del bloque óseo quede asomado en la articulación a través del túnel femoral).

Puede marcarse con *azul de metileno* (este puede teñir el agua de lavado artroscópico de azul), o con un hilo de sutura pasado en el límite osteotendinoso.

El injerto se guarda envuelto en una *gasa húmeda*, pero no sumergido en suero porque se edematizará dificultando su colocación.

www.larodilla.es

Preparación del túnel tibial.

Volvemos a introducir el artroscopio en la rodilla a través de la VIRE para controlar pasos siguientes.

Se utiliza la *guía tibial con una angulación de 55º habitualmente* para colocar un *kirschner guía* en el centro anatómico L.C.A. Coloque la punta afilada del *pasador doble de agujas* cerca de la rodilla y oriéntela a las 11 para una rodilla derecha o a la 1 para una rodilla izquierda. Esto ayudará a determinar el ángulo los túneles tibial y femoral,.

Con la rodilla flexionada a 90° aproximadamente inserte la punta de la guía tibial a través de la VIRI en el centro del muñón de L.C.A.

Inicialmente se pensaba que si la punta de la guía se apartaba del centro, sólo debía ser en sentido anterior o medial, porque un túnel en exceso anterior puede ser ampliado hacia atrás para conseguir la posición del túnel deseada.. Hoy sabemos que la colocación anterior del túnel tibial es causa de complicaciones, como el roce de la plastia con la parte anterior de la escotadura y la limitación de la extensión. Por eso, se han desarrollado unas referencias precisas para la ubicación de este túnel:

1) En el plano coronal, en el punto medio de la escotadura intercondílea. En el plano sagital, en el borde posterior del cuerno anterior del menisco externo.

2) Punto medio entre la inserción femoral del L.C.P. el borde posterior del cuerno anterior del menisco interno (plano sagital).

3) A 7 mm. por delante de la inserción femoral del L.C.P. (plano sagital).

Estas 3 referencias en el plano sagital se corresponden entre sí de forma muy aproximada.

Montar el cuerpo de la guía tibial seleccionando un *ángulo de 50-55º.* Un ángulo menor dará lugar a un túnel tibial alto y horizontal (lo que dificultará mucho la realización del túnel femoral, y puede fracturarse quedando convertido en un canal) además de corto (lo que impedirá la fijación tibial de la plastia con tornillo interferencial). Por otro lado, un túnel excesivamente vertical dificultará la realización del túnel tibial.

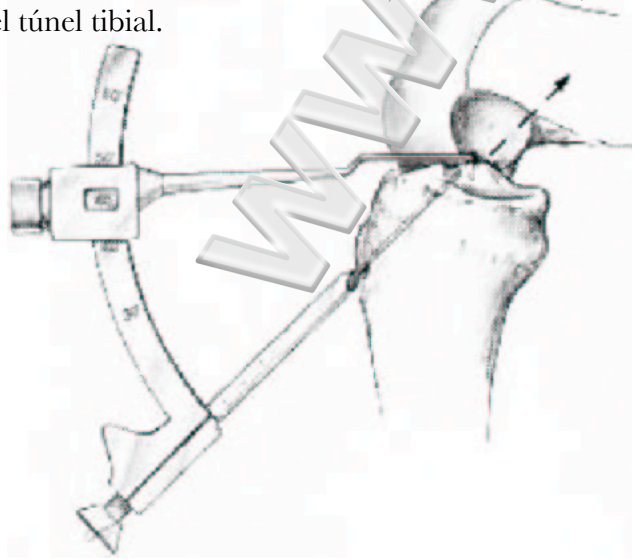

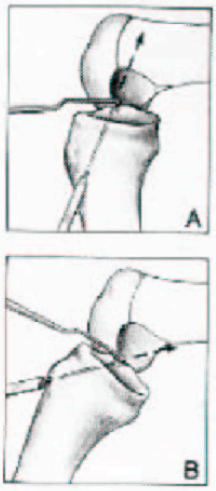

www.larodilla.es

Inserte la camisa dentada en la guía e introdúzcala a través de la incisión tibial (la misma por la que se extrajo el injerto, y en la que se ha disecado la piel medialmente para permitir colocar la guía tibial en buena posición) hasta que impacte en la cortical tibial. La altura del punto de entrada metafisario del túnel respecto a la interlínea articular queda ya determinada por el ángulo seleccionado en la guía (suele ser de 2-2'5 cm.). La distancia del punto de entrada respecto a la línea media de la tuberosidad tibial es de 1-2 cm en dirección medial. La guía debería colocarse en una orientación horaria a las 11 o a la 1 para una rodilla derecha o izquierda respectivamente. El ángulo de la guía puede acercarse más a las 12 cuando usamos una fijación femoral interior-exterior tanto en túneles ciegos como abiertos. Son necesarias tres vueltas del brazo extrarticular de la guía para impactar la cabeza coronada en la tibia. Un exceso de fuerza podría desplazar la guía por lo que el kirschner entraría en la meseta tibial en una posición demasiado posterior.

Inserte un *kirschner de 3/32" con muesca para rotura* a través del brazo extrarticular y atraviéselo por la tibia hasta que la punta del kirschner aparece en la meseta tibial. La posición satisfactoria del kirschner se puede determinar por artroscopia. Si la entrada del túnel en la meseta tibial es demasiado medial, la broca canulada puede dañar la superficie articular de la porción medial de la meseta tibial. Si la entrada es demasiado lateral, el injerto puede impactarse en el cóndilo femoral lateral. En el plano sagital, se puede comprobar si la entrada es adecuada extendiendo la rodilla y observando por el artroscopio la posición que ocupa la punta de la aguja en la escotadura intercondílea: la aguja no debería apuntar u ocupar la parte anterior de la escotadura, sino dirigirse hacia la parte posterior del techo.

Presione el gatillo de la guía tibial y retire el brazo extrarticular. Mantenga el gatillo accionado y deslice el brazo de la guía fuera del kirschner, para retirar la guía tibial. Fracture el kirschner a nivel de la muesca para facilitar el paso de la broca canulada.

Inserte una *cucharilla pequeña* a través de la VIRI para cubrir la punta del kirschner y evitar que éste sea empujado hacia el cóndilo femoral lateral por la broca canulada. Seleccione una *broca canulada de 9-11 mm*. de diámetro y perfore a lo largo del kirschner para crear el túnel tibial.

Retire la broca y el kirschner, inserte un *tapón de plástico* en el túnel y regularice el borde posterior de la apertura del túnel tibial con una fresa mecánica o una raspa, para evitar la abrasión del injerto

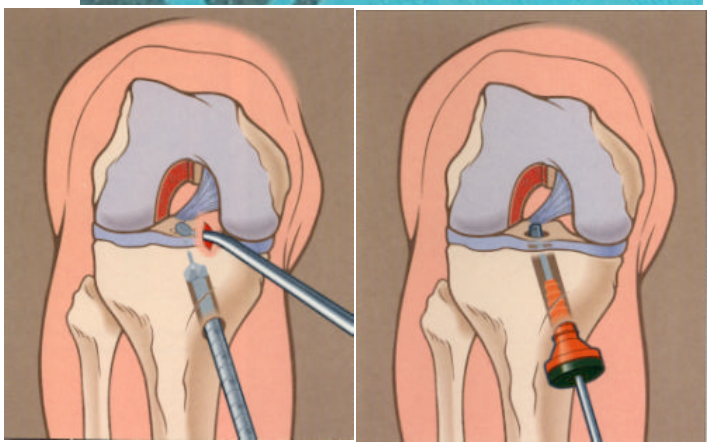

www.larodilla.es

Preparación del túnel femoral.



Levante el periostio de la cortical pósterolateral en la posición "over-the-top" para asegurar una posición precisa de la guía femoral y para permitir una colocación adecuada del túnel posterior. Inserte la guía femoral del tamaño adecuado (offset) a través del túnel tibial y hacia el interior de la rodilla hasta que la lengüeta de la guía se apoye en la cresta "over-the-top". Este paso puede resultar laborioso y requerir variar repetidamente el grado de flexión de la rodilla hasta que se consigue pasar la lengüeta de la guía over-the-top.

Un túnel tibial muy vertical aboca a la guía a una posición excesivamente anterior cuando la rodilla esta en 90º de flexión; por tanto será necesario extender la rodilla hasta que la guía se dirija al punto over-the-top. Cuanto mayor sea la extensión de la rodilla mayor será el riesgo de que la aguja guía se coloque muy paralela al eje femoral y emerja en un punto muy proximal del muslo, y de que la fresa invada la cortical posterior del túnel.

Por otra parte, en la técnica artroscópica de fijación interior-exterior con túnel ciego, la entrada del túnel tibial es ligeramente más central (menos desplazamiento medial) que en la técnica de fijación exterior-interior, con objeto de evitar que el túnel femoral pueda orientarse en una dirección excesivamente lateral.

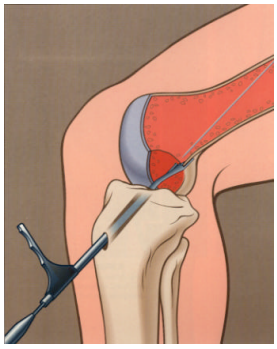

Una vez que la guía femoral está situada en la posición deseada, aplique la punta afilada contra el cóndilo, con la rodilla sostenida de tal forma que no desvíe la guía. La posición del túnel debe ser alta y con el centro a unos 6-7 mm. anteriormente a la cresta over-the-top.

Inserte el kirschner en la guía hacia el cóndilo femoral. Para un túnel ciego, la punta no debería salir por la cortical femoral lateral.

Retire la guía femoral y haga avanzar una broca canulada de 9-10 mm. A través del túnel tibial a lo largo del kirschner. Efectúe una "huella" con la broca y verifique la exactitud de la posición del túnel femoral. La anchura de la cortical posterior remanente debería ser de 1-2 mm. El túnel femoral debe ser tan posterior como sea posible, sin que se convierta en un canal. Si el margen cortical es demasiado ancho o demasiado estrecho, se debe volver a colocar el kirschner y se practica otra "huella" hasta conseguir la posición correcta.

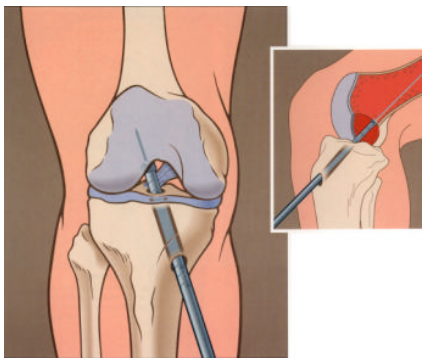

www.larodilla.es

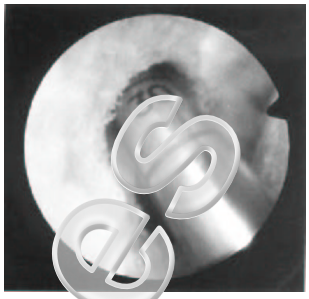

Tras conseguir una posición satisfactoria de la "huella", perfore el túnel femoral unos 5-8 mm. más profundamente que la longitud del bloque óseo destinado a la fijación femoral. Las fresas tienen el vástago calibrado de 10 en 10 mm., de modo que bajo control artroscópico se puede determinar la profundidad del túnel labrado. Normalmente el túnel femoral tendrá unos 30-35 mm.

Retire la broca y el kirschner, y compruebe la indemnidad de la cortical posterior del túnel femoral con el gancho de exploración. Luego pase el artroscopio por el túnel tibial y diríjalo al interior del túnel femoral para comprobar que se ha obtenido un túnel ciego y que no se ha convertido en un canal en ninguna zona. Vuelva a colocar el artroscopio en la VIRE y regularice con motor el borde anterior y externo del túnel femoral para facilitar el paso y evitar dañar el injerto.

Con la rodilla flexionada a 45º como mínimo, inserte una *cánula en el túnel tibial* para permitir un paso fácil del *pasador doble de agujas*. Avance el pasador doble hacia el interior del túnel femoral y retire la cánula. Para que el pasador doble de agujas emerja lo más proximalmente posible en el muslo se puede intentar perforar el fondo del túnel femoral con la rodilla en mayor flexión (la máxima que permita el pasador doble, que ahora se halla atravesado en la rodilla). Compruebe que el *alambre Hiperflexible* está en una posición anterolateral en el túnel femoral..



Avance el *pasador doble*, sea con una manija o *con motor* (el motor suele ser necesario para atravesar la gruesa cortical del paciente joven), a través de la cortical femoral lateral hasta que asome por la piel.

Practique una pequeña incisión en el grosor de la piel y avance el pasador doble hasta que aparezcan los dos componentes del mismo. La guía hiperflexible se libera ya del pasador doble.

Puesto que el extremo distal del alambre hiperflexible habrá que exteriorizarlo por la VIRI, otra posibilidad es avanzar sólo el pasador doble por el túnel femoral. El canal del pasador doble que debe alojar al hiperflexible debe quedar orientado en dirección anterolateral. Una vez atravesada la piel del muslo, se introduce el hiperflexible por la VIRI y se desliza por su canal en el pasador doble hasta conseguir asomarlo en la incisión cutánea del muslo.

www.larodilla.es

Inserte las suturas utilizando para ayudarse un *hilo de vicril o seda sin aguja*, previamente enhebradas en el *bloque óseo del menor grosor (tibial),* a través del ojal del pasador doble. Haga avanzar el pasador en dirección cefálica, mientras mantiene la guía hiperflexible inmóvil. De esta forma, se pasan los hilos a través de los dos túneles hasta la pequeña incisión de la cara anterolateral del muslo. Traccionando de los hilos el injerto avanza a través de los túneles, al lado de la guía hiperflexible. Se debe cuidar de que el injerto no rote sobre sí mismo al avanzar.

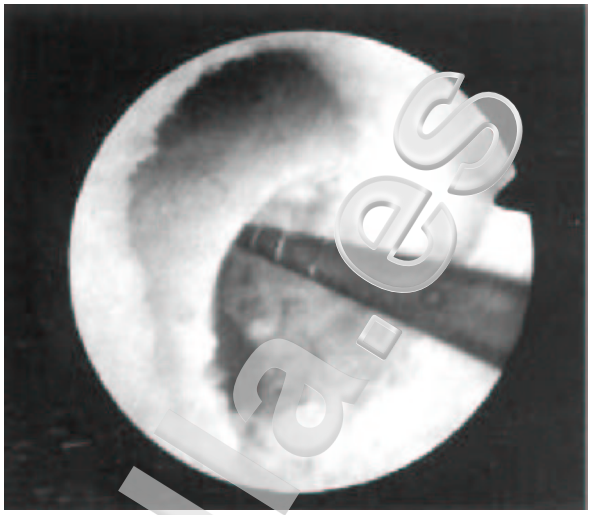

El paso del bloque óseo menor al interior del túnel femoral puede ser un paso laborioso (generalmente por no haber calibrado bien la pastilla ósea durante la preparación del injerto; a veces es necesario extraer el injerto de nuevo y remodelar el bloque óseo). Se puede ayudar el avance del bloque óseo al túnel femoral con el gancho artroscópico, introducido por la VIRI, y modificando el grado de flexión de la rodilla. Cuando se vaya a hacer la fijación con tornillos interferenciales debe cuidarse de que la cara cortical del bloque óseo de oriente hacia posterior o ligeramente posteromedial, para que el tornillo se fije en la cara esponjosa del bloque óseo (con ello se pretende prevenir la lesión de la plastia por el avance del tornillo).

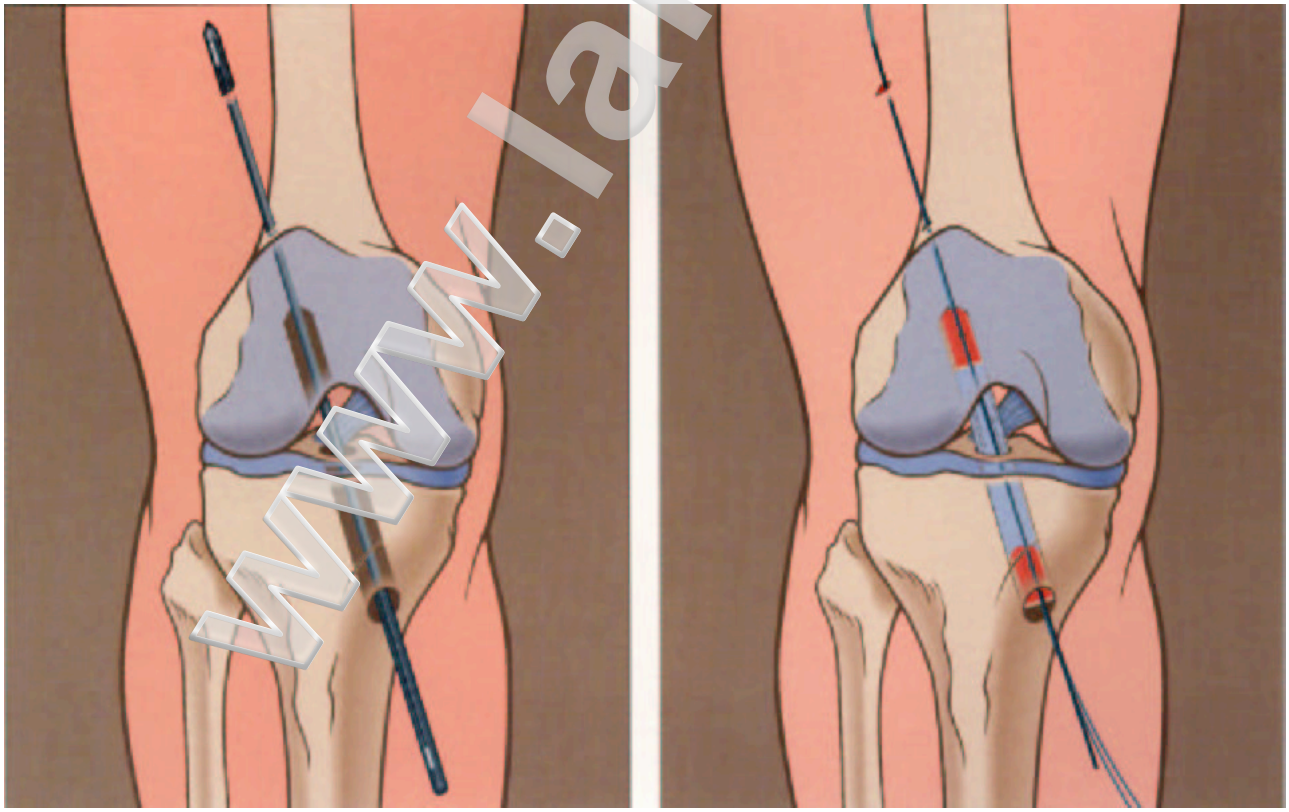

www.larodilla.es

Fijación femoral en un túnel ciego interior-exterior.

Si es posible, los pasos siguientes, o parte de ellos, se realizan con la rodilla "seca" para prevenir el edema de la plastia.

La posición del injerto debe ser determinada con exactitud previamente a la fijación del bloque óseo femoral. Bajo control artroscópico se debe determinar que todo el bloque óseo está en el interior del túnel femoral, sin asomar a la articulación; para ello, nos servimos de la marca que se colocó, durante la preparación de la plastia, con azul de metileno o un punto de sutura. Manteniendo una moderada tensión proximal en el injerto, el bloque óseo tibial debe ser vagamente palpado en la boca cortical del túnel tibial. Si el bloque óseo tibial protruye en el túnel, puede perforarse un poco más el túnel femoral; o bien resecar el exceso de bloque óseo (hasta 5-8 mm.), de otra manera no es posible la fijación interferencial y debe usarse otro método de fijación.

Previamente a la inserción del tornillo, debe insertarse el *destornillador angulado* por la VIRI para verificar que el paso no está obstruido.

Avance la guía hiperflexible en dirección cefálica a través del canal efectuado por el pasador doble, hasta que la punta proximal de la guía sea visible en el interior de la rodilla. Introduzca una pinza de agarre grande a través de la VIRI, y agarre el extremo de la guía hiperflexible y retírelo por dicha vía.

Este paso no será necesario si introdujo el pasador doble y el alambre hiperflexible de forma separada.

A continuación introduzca, también por la VIRI, el *protector de la plastia*, en *forma de cuchara*, situándolo entre ésta y el hiperflexible.

Aplique un *tornillo interferencial canulado de 7 ó 9 mm*. (para los túneles de 10 mm. usamos el tornillo de 7 mm), y de la *longitud apropiada* (generalmente de 25 mm.), al extremo del destornillador flexible angulado e inserte la guía hiperflexible en la punta del destornillador . Con la rodilla en una flexión de 90º, gire el destornillador a través de la VIRI mediante un movimiento combinado de avance de destornillador y rotación del tornillo. De una forma coordinada, la guía hiperflexible debe ser empujada cefálicamente a través del túnel efectuado por el alambre perforante del pasador doble. Avance el destornillador hasta que obtenga la fijación del injerto.

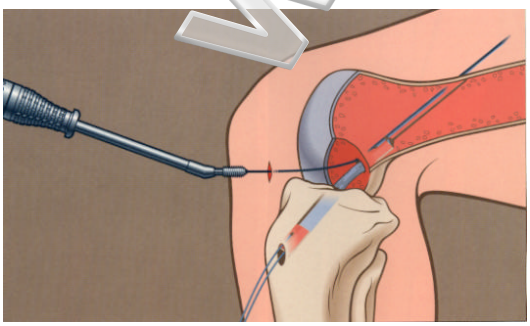

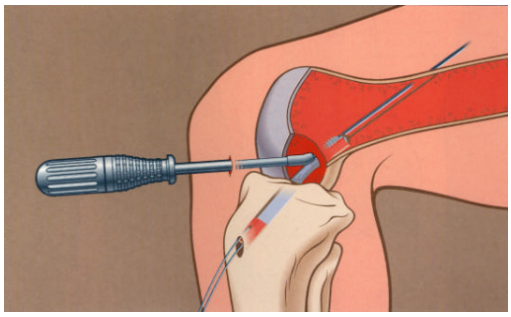

www.larodilla.es

A continuación de la inserción del tornillo femoral, retire la guía hiperflexible, agarre el bloqueo óseo tibial con una *pinza de Köcher* y aplique tensión distal en el injerto. Alternativamente, puede aplicarse tensión por el alambre flexible, pero deben tomarse precauciones para no producir una desinserción o rotura del alambre. Movilice la rodilla en todo el rango de movimiento para verificar que la movilidad no está limitada por la plastia, y que la isometría es correcta. Practique la maniobra de Lachman bajo control artroscópico para asegurar que la traslación tibial anterior esté controlada.

El bloqueo óseo tibial lo solemos colocar con su cara cortical en orientación inferior o algo inferomedial, de modo que le tornillo interferencial se fije en su cara esponjosa. Sin embargo, se ha aconsejado colocar el bloque tibial con su cara cortical orientada hacia superior, de modo que el tornillo interferencial se fije en esta cara cortical; a pesar del temor de que el tornillo pudiera lesionar las fijaciones osteotendinosas de la plastia, la practica ha demostrado que tal cosa no se produce. En nuestra técnica, esta disposición del bloque tibial provocaría una torsión de la plastia de 180º. La torsión de la plastia aumenta sus resistencia a la tracción, y remeda la morfología normal del LCA. Sin embargo, la torsión recomendada no debe exceder los 90º. Para poder obtener este grado de torsión, en nuestra técnica el bloque tibial debería disponerse con su cara cortical en dirección medial o anteromedial.

La fijación tibial se debe hacer con la rodilla en extensión completa porque se ha comprobado que la isometría perfecta no existe, ni siquiera en el LCA normal. En los últimos grados de la extensión se produce una elongación del LCA de 1-2 mm. La fijación de la plastia debe hacerse pues en la posición de máxima longitud del ligamento, de lo contrario, se puede producir un flexo de rodilla, tanto mayor cuanta más tensión se aplique al injerto.

Inserte la *guía hiperflexible a través del túnel tibial* anteriormente al injerto. Aplique tensión distal al injerto, introduzca un *tornillo interferencial canulado de dimensiones adecuadas* (7 x 20 mm. habitualmente) a través del alambre y fije de esta manera el injerto. Controlar que la punta del tornillo no alcance la articulación.

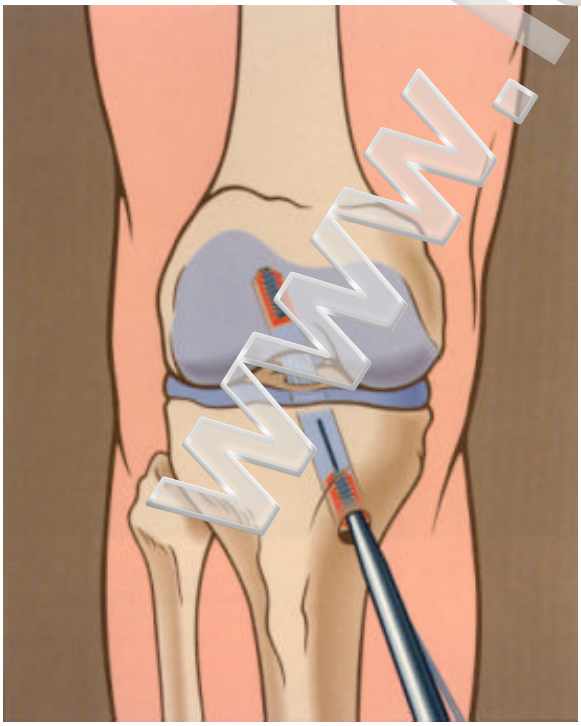

www.larodilla.es